

Психическое заболевание

ДИАГНОСТИКА

ПРОБЛЕМ

ГЛАВА 11

ДИАГНОСТИКА ПСИХОЭМОЦИОНАЛЬНЫХ ПРОБЛЕМ

ЛИЦО 173

ГЛАЗА 175

ПУЛЬС 176

Пульс и эмоции 176

Пульс Сердца 177

Общие качества пульса и эмоции 178

ЯЗЫК 179

Красный кончик 179

Трещина Сердца 180

Бока языка 181

Форма языка 182

Комбинированная трещина Желудка и Сердца 182

ДИАГНОСТИКА ПСИХОЭМОЦИОНАЛЬНЫХ ПРОБЛЕМ

Так как тело и Разум составляют единое неразрывное целое, нарушения которого проявляются симптомами как физического, так и психоэмоционального порядка, диагностика психоэмоциональных проблем в целом не отличается от диагностики других нарушений.

Тем не менее мы рассмотрим некоторые специфические симптомы, проявляющиеся при психоэмоциональных проблемах. Диагностика психоэмоциональных проблем будет рассмотрена согласно следующим темам:

- Лицо
- Глаза
- Пульс
- Язык

ЛИЦО

Очевидным образом, все органы могут оказывать воздействие на лицо, но, вне зависимости от того, какой именно орган затронут, лицо говорит о состоянии Разума и Духа. Ю Чан в «Принципах медицинской практики» (1658) называет лицо «стягом Разума и Духа», говоря:

«Когда Разум и Дух в расцвете, лицо сверкает; когда Разум и Дух в упадке, лицо увядает. Когда Разум устойчив, лицо румяно...»¹.

Прежде всего, здоровье Разума и Духа проявляется в лице посредством Шэнь. Это означает не поддающуюся определению характеристику блеска, свечения, сверкания и цветущего состояния лица, свидетельствующую о хорошем прогнозе исхода болезни даже в том случае, если сам по себе цвет патологический. Ши Панань в «Происхождении медицины» (1861) говорит:

«Шэнь лица заключается в блеске и теле. “Блеск” значит, что лицо выглядит чистым и светящимся снаружи; “тело” значит, что оно влажное и блестящее изнутри»².

Если лицо обладает этими качествами, это указывает на то, что Разум и Дух устойчивы и не поражены, а потому прогноз хороший, даже если цвет лица патологический.

В главе 17 «Простых вопросов» описаны патологические цвета с и без шэнь:

«Красный цвет лица должен быть как покрытая белым киноварь, а не как охра. Белый цвет лица должен быть как перья гуся, а не как соль. Голубой цвет лица должен быть как мокрая серая глина, а не как индиго. Желтый цвет лица должен выглядеть как покрытый туманом реальгар,

Таблица 11.1. Хороший и плохой прогноз при патологическом цвете лица

| ЦВЕТ | ХОРОШИЙ ПРОГНОЗ | ПЛОХОЙ ПРОГНОЗ |
|---------|-------------------------------|-----------------------------------|
| Красный | Как покрытая белым киноварь | Как охра |
| Белый | Как перья гуся | Как соль |
| Голубой | Как серая кляча | Как индиго |
| Желтый | Как покрытый туманом реальгар | Как лесс (почва в Северном Китае) |
| Черный | Как темный лак | Как сероватый уголь |

а не как лесс (почва в Северном Китае в бассейне Желтой реки). Черный цвет лица должен быть как темный лак, а не как сероватый уголь»³.

Эти качества приведены в таблице 11.1. Следовательно, всякий патологический цвет может быть с *шэнь* (что указывает на хороший прогноз) или без *шэнь* (что означает плохой прогноз).

Доктор Чэнь Шидо в «Тайных записках каменной комнаты» (1687) говорит даже следующее:

«Если лицо темное, но с шэнь, человек выживет даже в случае серьезной болезни. Если лицо светлое, но без шэнь, человек умрет, даже если болезни нет»⁴.

Оценка состояния лица должна быть тесно связана с оценкой пульса. Как пульс говорит о состоянии Ци, так лицо показывает состояние Разума и Духа. Если пульс изменен, но лицо нормально, это означает, что проблема недавняя. Если и пульс, и лицо обнаруживают патологические изменения, это означает, что проблема существует уже давно.

Шэнь лица также следует рассматривать в связи с блеском глаз (см. ниже). Изменения в лице всегда указывают на более глубокую и давно существующую проблему. Например, продолжительный период переутомления и недостатка сна может привести к исчезновению блеска в глазах. Если лицо при этом не изменено, то это не очень серьезно, и человеку поможет просто отдых. Однако если в глазах нет блеска и лицо тусклое, без блеска, либо темное, это указывает на то, что проблема не временная, а глубоко укоренившаяся.

Разные эмоции проявляются на лице особо. Гнев обычно проявляется в виде зеленого оттенка на щеках, зеленый оттенок на лбу значит, что Ци Печени проникла в Желудок, а зеленый оттенок на кончике носа указывает на то, что Ци Печени проникла в Селезенку.

Склонность человека к гневу может проявляться и в сросшихся бровях. В некоторых случаях, если гнев сдерживается внутри как чувство обиды, что ведет к затяжной депрессии, лицо может быть бледным. Это вызвано подавляющим воздействием застойной Ци Печени на Ци Селезенки или на Ци Легких. В таких случаях о том, что именно гнев, а не грусть или скорбь (на которые указывает бледность лица) является причиной болезни, говорит Струнный пульс.

Чрезмерная радость может проявляться в покраснении скул. От беспокойства лицо становится серым и теряет блеск. Беспокойство связывает Ци Легких и воздействует на Телесную Душу, состояние которой проявляется на коже. Поэтому кожа сереет и теряет блеск.

Задумчивость может проявляться землистым цветом лица, так как она истощает Ци Селезенки.

Страх проявляется ярко-белым цветом на щеках и на лбу. Если хронический страх приводит к недостатку Инь Почек и поднятию Пустого Жара Сердца, на щеках будет наблюдаться румянец с ярко-белой основой.

Шок также делает лицо ярко-белым. Перенесенный в раннем детстве шок может проявляться голубоватым оттенком на лбу. Наличие голубоватого оттенка на лбу или вокруг рта указывает на пренатальный (перенесенный в утробе) шок.

Ненависть часто проявляется зеленоватым цветом щек. Страстное стремление проявляется покраснением щек. Чувство вины проявляется в виде темного румянца. Стыд проявляется в виде тусклого, землистого цвета лица без блеска.

КРАТКОЕ СОДЕРЖАНИЕ

Лицо и эмоции

- *Гнев*: зеленоватый оттенок на щеках.
- *Чрезмерная радость*: красный цвет на скулах.
- *Беспокойство*: сероватый цвет лица и лишенная блеска кожа.
- *Задумчивость*: землистый цвет лица.
- *Страх*: ярко-белый цвет на щеках и на лбу.
- *Шок*: ярко-белый цвет лица.

- *Шок в раннем детстве*: голубоватый оттенок на лбу.
- *Пrenатальный шок*: голубоватый оттенок на лбу и вокруг рта.
- *Ненависть*: зеленоватый цвет на щеках.
- *Стремление*: красноватый цвет щек.
- *Чувство вины*: темный румянец.
- *Стыд*: тусклое, землистое, лишенное блеска лицо.

ГЛАЗА

Наблюдение глаз играет крайне важную роль в диагностике эмоциональных и психических проблем. Как только пациент садится, первая вещь, на которую я обращаю внимание, – это наличие блеска в глазах. По моему опыту, блеск глаз (или его отсутствие) очень прямо и точно отражает состояние Разума и Духа: в моей практике ни разу не случалось, чтобы этот признак давал неверную информацию.

Глаза отражают состояние Разума, Духа и Эссенции. В главе 80 «Оси Духа» говорится:

«Эссенция пяти Инь и шести Ян поднимается к глазам ... эссенция костей идет к зрачку, эссенция сухожилий идет к радужной оболочке, эссенция Крови идет к кровяным сосудам глаз, эссенция Легких идет к белочной оболочке...»⁵.

См. рисунок 11.1.

Отсюда видно, что эссенция всех органов Инь – а потому и Разума, Эфирной Души, Телесной Души, Интеллекта и Силы Воли – проявляется в глазах. В той же главе «Оси Духа» говорится далее:

«В глазах проявляется эссенция пяти органов Инь и шести органов Ян, Питательная и Защитная

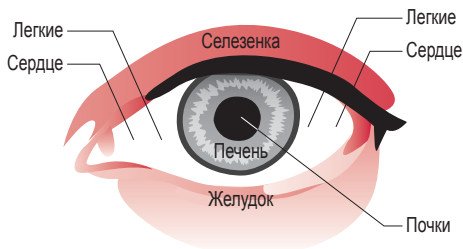


Рисунок 11.1. Соответствия частей глаза Внутренним Органам

Ци; в них вырабатывается Ци Разума ... глаза – посланники Сердца, которое хранит Разум. Если Разум и Эссенция не координируются и не передаются, у человека появляются зрительные галлюцинации. Разум, Эфирная Душа и Телесная Душа разъединены, и поэтому восприятие человека нарушено»⁶.

Ши Панань в «Происхождении медицины» говорит: *«Ци Разума и Духа обитает в глазах»⁷*. Чжоу Сюэ Хай в «Простом руководстве по диагностике на основе формы и цвета» (1894) пишет: *«Даже при серьезном заболевании, если в глазах хороший шэнь, прогноз хороший»⁸*.

Наблюдая глаза, следует учитывать два аспекта:

1. наличие или отсутствие в них блеска;
2. «контролируемы» они или нет.

Если глаза ясные, с блеском, сверкают или светятся и сияют, это говорит о том, что Разум и Дух обладают высокой жизнеспособностью (если пациент болен). Если глаза тусклые, будто замутненные туманом, это говорит о том, что Разум или Дух нарушены эмоциональными проблемами. Я нахожу этот симптом безошибочным и потому полностью заслуживающим доверия. Чем более тусклы глаза, тем тяжелее или длительнее эмоциональные проблемы.

«Контролируемый» значит твердый, устойчивый и острый взгляд; такой взгляд говорит о том, что личность стабильна и цельна. «Неконтролируемый» значит либо бегающий, либо чересчур неподвижный взгляд.

Неконтролируемый взгляд может говорить о том, что человек находится под действием гнева. В том, что касается личности, неконтролируемый взгляд указывает на непостоянство характера, на то, что человек ненадежен, что его беспокоит чувство вины, что он фанатичен или, возможно, деструктивен.

Грусть, скорбь и шок делают глаза тусклыми и лишенными блеска. Чрезмерная радость и чувство вины делают глаза неконтролируемыми и немного более водянистыми, чем следует. Страх делает глаза слегка выпуклыми и часто перемещающимися. Из-за чувства вины глаза становятся подвижными, во время речи человек часто и быстро моргает. Стыд делает глаза тусклыми и неконтролируемыми в том смысле, что человек не способен смотреть другим в глаза.

Недостаток блеска в глазах – верный признак эмоционального стресса, который, однако, может относиться не только к настоящему, но и к прошлому. Степень тусклости также напрямую связана с интенсивностью и продолжительностью эмоционального стресса: чем более тусклы глаза, тем сильнее и продолжительнее эмоциональный стресс.

КРАТКОЕ СОДЕРЖАНИЕ

Глаза и эмоции

- Глаза отражают состояние Разума, Духа и Эссенции.
- Рассматривая глаза, следует учитывать два аспекта: наличие или отсутствие в них блеска и «контролируемы» они или нет.
- Глаза с *шэнь* ясны, с блеском, сверкают или светятся и сияют; это говорит о том, что Разум и Дух обладают высокой жизнеспособностью.
- Глаза без *шэнь*, тусклые, будто замутненные туманом; говорят о том, что Разум или Дух затронуты эмоциональными проблемами.
- «Контролируемый» взгляд значит твердый, устойчивый и острый взгляд: личность стабильна и цельна.
- «Неконтролируемый» значит либо бегущий, либо чересчур неподвижный: человек находится во власти гнева, его характер нестабилен, его гнетет чувство вины либо он фанатичен.
- *Грусть, скорбь и шок*: глаза тусклые и лишены блеска.
- *Чрезмерная радость и чувство вины*: глаза неконтролируемы и немного более водянисты, чем следует.
- *Страх*: глаза слегка выпуклые и часто перемещаются.
- *Чувство вины*: глаза подвижные, веки часто моргают быстрыми движениями во время речи.
- *Стыд*: глаза тусклые и неконтролируемые в том смысле, что человек не способен смотреть другим в глаза.

ПУЛЬС

Если глаза напрямую отражают состояние Разума и Духа, то пульс отражает состояние Ци. Конечно, отражая состояние Ци, пульс также отражает и состояние Разума и Духа, но в случае симптоматики пульса часто трудно определить (исходя только из пульса), связан симптом с эмоциональными проблемами или с другими этиологическими факторами.

К примеру, грусть и скорбь могут делать глаза тусклыми и лишенными блеска, что часто говорит о расстройстве Духа. Эти же эмоции могут делать пульс Легких Слабым, но к этому могут вести и многие другие факторы. Поэтому для правильной

диагностики психоэмоциональных проблем следует рассматривать пульс, язык и лицо в тесной связи друг с другом. Только спустя несколько лет клинической практики можно научиться делать выводы о связи некоторых качеств пульса с психоэмоциональными проблемами.

Пульс и эмоции

Гнев делает пульс Струнным иногда только слева. Струнный пульс – всегда надежное указание на то, что проблемы связаны с гневом, в то время как остальные симптомы (например, бледное лицо и слабый голос) указывают на грусть и скорбь.

Если гнев приходит во время принятия пищи, он проявляется Струнным качеством пульса в позиции Желудка. Подавляемый гнев и чувство обиды делают пульс «застойным» – это качество не входит в число 28 традиционных качеств пульса. Застойный пульс слегка натянутый, но не так сильно, как Натянутый пульс, и кажется, что его течение затруднено.

Я считаю Струнный пульс надежным показателем наличия таких эмоций, как гнев, подавленный гнев, фрустрация, ненависть или чувство обиды. Я даже сказал бы, что если пульс не Струнный (хотя бы в одной из позиций), то проблема происходит не от гнева.

Тем не менее следует помнить, что Струнный пульс – необходимый, но не достаточный фактор для того, чтобы диагностировать гнев. Другими словами, важно помнить, что Струнный пульс *не всегда* указывает на гнев (подавленный или нет). Например, Струнный пульс может иногда свидетельствовать о чувстве вины. Более того, я нахожу, что Струнный пульс часто говорит об эмоциональном стрессе, который может быть следствием множества разнообразных эмоций, к примеру, чувства вины, тревоги, страха. Это особенно справедливо в случаях, когда пульс Струнный в позициях, отличных от позиции Легких.

Например, Струнный пульс в позиции Сердца может свидетельствовать о чувстве вины, беспокойстве или страхе; Струнный пульс в позиции Легких может указывать на беспокойство; Струнное качество пульса в позиции Почек может также говорить о чувстве вины (или о страхе).

Также важно помнить, что у пожилых людей пульс часто становится Струнным оттого, что артерии грубеют, так что мы не всегда можем сделать вывод о том, что человек страдает от гнева или подавляемого гнева.

Грусть и скорбь делают пульс Шероховатым или Коротким, и он, как правило, течет без волн.

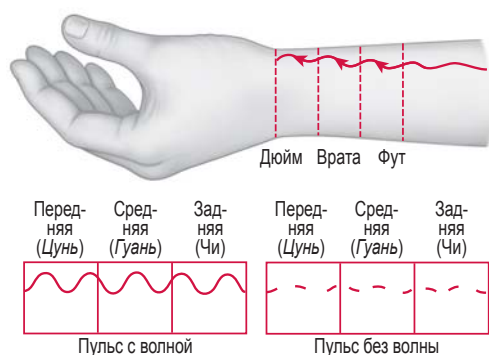


Рисунок 11.2. Пульс без волны

Пульс без волны – это пульс, который, как кажется, течет дистально, отдельно к каждой позиции вместо того, чтобы плавно перетекать сзади к Передней позиции (рис. 11.2).

Качество грусти в пульсе проявляется только в Передней и Средней позиции и редко в Задней позиции. Если затронута только одна позиция (к примеру, только позиция Легких), грусть длится не более года. Если качество грусти имеется и в Передней, и в Средней позиции и справа, и слева, – грусть продолжительная.

Иногда грусть и скорбь проявляются очень Слабым качеством пульса как в позиции Легких, так и в позиции Сердца. Опять же, эти данные следует сверять с другими, так как такая конфигурация пульса может быть следствием травмы грудной клетки.

Чрезмерная радость делает пульс медленным и слегка Полым или Переполненно-Пустым в позиции Сердца.

Страх и шок делают пульс быстрым. В тяжелых случаях они могут придать пульсу Подвижное качество, т.е. пульс будет коротким и будет иметь форму боба, что создает ощущение вибрации вместо пульсации. Шок также делает пульс Сердца Натянутым и Тонким.

Чувство вины делает пульс быстрым; также создается впечатление, что пульс сотрясается при пульсации. Стыд делает пульс Скольким и без волны.

- *Грусть и скорбь*: Шероховатый или Короткий, без волны; также крайне Слабый как в позиции Легких, так и в позиции Сердца.
- *Чрезмерная радость*: Медленный и слегка Полый или Переполненно-Пустой в позиции Сердца.
- *Страх*: Быстрый.
- *Шок*: Подвижный; также делает пульс Сердца Натянутым и Тонким.
- *Чувство вины*: Быстрый; также создает ощущение сотрясения при пульсации.
- *Стыд*: Скользящий и без волны.

Пульс Сердца

Пульс Сердца, естественно, очень важен в диагностике психоэмоциональных проблем, так как Сердце хранит Разум; его характеристики и значение часто отличаются от традиционных. Вот некоторые качества пульса Сердца и их эмоциональное значение, почерпнутые мной из опыта.

Переполненное качество пульса Сердца часто указывает на самые разнообразные эмоциональные проблемы (грусть, скорбь, гнев, чувство вины и т.д.). Пожалуйста, обратите внимание на то, что я использую слово «Переполненный» в значении, отличном от настоящего Переполненного качества. Здесь «Переполненный» означает, что пульс Сердца чуть более поверхностный (и относительно Полный) по сравнению с остальными позициями; таким образом, он не по-настоящему Переполненный, каким является действительно Переполненный пульс, но он больше и поверхностней, чем остальные пульсы.

В некоторых случаях пульс может быть в целом Слабым и Шероховатым, и единственной отличающейся позицией будет позиция Сердца. В такой ситуации можно подумать, что только позиция Сердца в норме, в то время как на деле все обстоит наоборот. Когда все позиции Слабые и Шероховатые, и только позиция Сердца ощущается ясно, я расцениваю позицию Сердца как относительно «Переполненную»; подобная картина обычно говорит о глубоких эмоциональных проблемах.

Округлое качество пульса относится к пульсу, ощущаемому более округло, чем в норме, наподобие маленького шарика, но в то же время коротко. Это качество указывает на застой Ци в Сердце в сочетании и недостатком Ци Сердца. Поэтому оно

КРАТКОЕ СОДЕРЖАНИЕ

Пульс и эмоции

- *Гнев*: Струнный, иногда только слева.
- *Подавленный гнев и чувство обиды*: «застойный», т.е. до некоторой степени натянутый, но не так сильно, как Натянутый пульс, текущий с трудом.

связано с такими эмоциями, как грусть и скорбь, особенно если они не выражаются открыто.

Шероховатое качество пульса Сердца указывает на недостаток Крови Сердца, вызванный грустью, скорбью или беспокойством. Оно очень распространено среди женщин и может также говорить о невыраженных эмоциях.

Пустое качество пульса Сердца указывает на вызванный грустью и скорбью недостаток Ци Сердца.

Пульс Перикарда также ощущается в позиции Сердца, в особенности при эмоциональных проблемах. Патология Перикарда отражается главным образом в Полных типах пульса Сердца и в особенности при наличии симптомов в грудной клетке (стеснение, удушье, напряжение, дискомфорт, боль).

Как определить, что конкретное качество говорит об эмоциональных проблемах, а не о реальной проблеме с сердцем в западной медицине, когда мы ощущаем патологическое качество пульса Сердца?

Как правило, реальная проблема с сердцем часто обнаруживается посредством аномального качества пульса в периферийных позициях пульса, ощущаемого при перекачивании пальца проксимально, дистально, латерально и медиально от самой позиции Сердца. Как правило, эти качества Шероховатые и/или Струнные. Эти периферийные позиции пульса связаны с клапанами сердца, аортой и легочной веной. Скользкое либо Струнное качество таких периферийных позиций пульса может указывать на аневризму аорты, повышенное артериальное давление, атеросклероз или на проблемы с клапанами сердца (рис. 11.3).

Тем не менее в некоторых случаях врожденные проблемы клапана могут проявляться Глубоким, Слабым и Шероховатым пульсом Сердца в сочетании со Слабым и Шероховатым в целом пульсом.

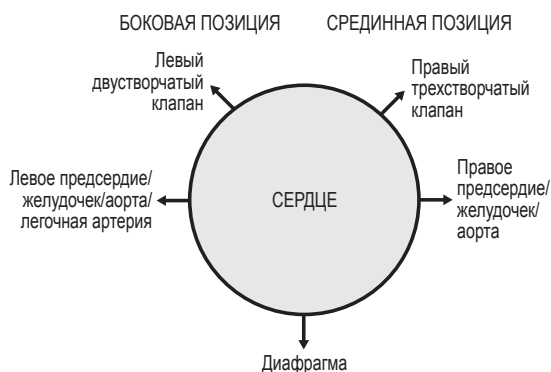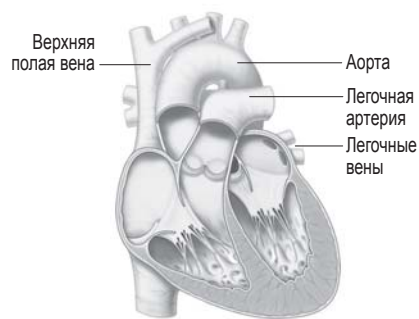


Рисунок 11.3. Пульс Сердца при заболеваниях сердца

КРАТКОЕ СОДЕРЖАНИЕ

Пульс Сердца

- *Переполненный*: самые разнообразные эмоциональные проблемы (грусть, скорбь, гнев, чувство вины и т. д.).
- *Округлый*: застой Ци в Сердце в сочетании с недостатком Ци Сердца; грусть и скорбь, с особенностями невыраженные.
- *Шероховатый*: недостаток Крови Сердца, вызванный грустью, скорбью, беспокойством.
- *Пустой*: недостаток Ци Сердца, вызванный грустью и скорбью.

Общие качества пульса и эмоции

Далее рассматриваются общие качества пульса при эмоциональных проблемах.

Шероховатый

Шероховатый пульс ощущается как слабый, «зубчатый», мягкий, пустой и без волны. В контексте психоэмоциональных проблем Шероховатый пульс говорит прежде всего о грусти (как правило, на фоне недостатка Крови). Действительно, одной из характерных особенностей Шероховатого пульса является отсутствие «волны», как и у пульса, который доктор Шэнь называет Грустным (см. ниже).

Грустный

«Грустный» пульс был описан доктором Дж.Х. Ф. Шэнем. Он схож с Шероховатым пульсом отсут-

ствием волны; однако он необязательно Шероховатый. Грустный пульс появляется до того, как пульс становится Шероховатым. Нормальный пульс должен течь ровно, подобно волне, от Задней позиции к Передней. Грустный пульс лишен этой волны и течет неохотно и «грустно» (см. рис. 11.2).

Грустный пульс также похож на Короткий пульс тем, что он не заполняет позицию пульса. Грустный пульс говорит о наличии грусти. Согласно доктору Шэнь, по количеству позиций, обладающих Грустным качеством, можно судить о тяжести и продолжительности грусти. Как правило, только первая либо первая и вторая позиции обладают Грустным качеством; если им обладают все три позиции, это говорит о том, что грусть, которой страдает пациент, тяжелая и продолжительная.

Струнный

Полностью Струнный пульс ясно указывает на застой (Ци или Крови) и обычно связан с гневом и близкими ему эмоциональными состояниями (фрустрацией, чувством обиды, ненавистью, яростью) и с чувством вины. Струнный пульс может говорить и о подъеме Ян Печени или об Огне Печени, также вызванных этими эмоциями.

Однако застой Ци может воздействовать не только на Печень, но и на другие органы (например, на Легкие, Сердце, Желудок, Селезенку, Кишечник). В таких случаях пульс может быть Струнным в конкретной позиции, например в правой Передней, левой Передней, правой Средней и в обеих Задних позициях соответственно. Пожалуйста, имейте в виду, что Струнный пульс Легких никогда не будет настолько же Струнным, как Струнный пульс Печени. Так как нормальный пульс Легких мягкий, даже небольшого изменения достаточно для того, чтобы сделать его Струнным.

При эмоциональных проблемах Струнное качество пульса Легких обычно указывает на беспокойство, в то время как в случае пульса Сердца оно может указывать на разнообразные эмоции, такие как беспокойство, страх, чувство вины, стыд или гнев.

КРАТКОЕ СОДЕРЖАНИЕ

Общие качества пульса и эмоции

- *Шероховатый*: грусть (обычно на фоне недостатка Крови).
- *Грустный*: грусть.

- *Струнный*: застой (Ци или Крови), обычно в связи с гневом или другими близкими эмоциональными состояниями (фрустрацией, чувством обиды, ненавистью, яростью).
- *Струнный в позиции Легких*: беспокойство.
- *Струнный в позиции Сердца*: беспокойство, чувство вины, стыд, гнев.

ЯЗЫК

Красный кончик

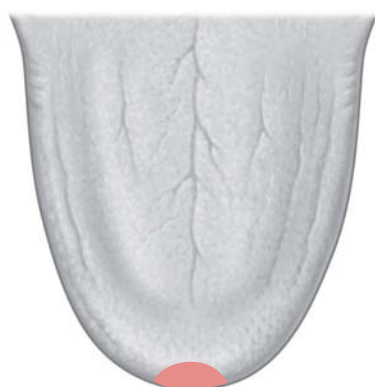На языке одним из самых надежных показателей эмоциональных проблем служит красный кончик (ил. 11.1). Но несмотря на то, что он служит верным свидетельством наличия эмоциональных или психических проблем, он не дает конкретной информации, так как может быть следствием практически любой эмоции.

Почему кончик языка подвергается воздействию и краснеет? Прежде всего, кончик языка подвергается воздействию потому, что он связан с Сердцем, а на этот орган, как уже упоминалось выше, воздействуют все эмоции. Это происходит оттого, что Сердце – это место инсайта и чувств, и несмотря на то, что каждая эмоция воздействует на связанный с ней орган, она также воздействует на Сердце, являющееся единственным чувствующим ее органом.

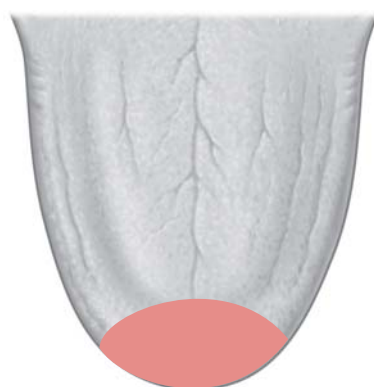
Во-вторых, кончик языка становится красным потому, что любая эмоция спустя некоторое время приводит к застою Ци, а он, в свою очередь, часто порождает Жар. Отсюда китайская медицинская поговорка: «*Все эмоции приводят к Жару*».

Важно помнить, что здесь «кончик» означает именно самый кончик языка. Если покраснение распространяется на большую область передней части языка, это обычно указывает на Жар Легких (рис. 11.4).

Если кончик языка Красный, как определить, что это вызвано происходящим от эмоциональных проблем Жаром Сердца, а не реальным заболеванием сердца в значении западной медицины? По моему опыту, кончик языка отражает состояние Сердца именно в значении Разума (*Шэнь*), а не сердца как такового. Я считаю, что патологии сердца в западном смысле находят отражение в относящихся к грудной клетке/груди областях языка (рис. 11.5).



Область Сердца



Область Легких

Рисунок 11.4. Сравнение областей Сердца и Легких на языке

К примеру, в случае застоя Крови в Сердце и патологии сердца в западном смысле (например, ишемической болезни сердца) я нахожу, что Фиолетовыми на языке становятся области грудной клетки, а кончик – никогда. Поэтому можно сказать, что кончик языка отражает состояние Разума (Шэнь), в то время как области грудной клетки на языке отражают состояние реального сердца.



Кончик языка отражает состояние Разума (Шэнь), в то время как области грудной клетки на языке отражают состояние реального сердца.

Интересно отметить, что эта ситуация неприменима к другим областям языка; например, бока языка отражают состояние Печени как в китай-

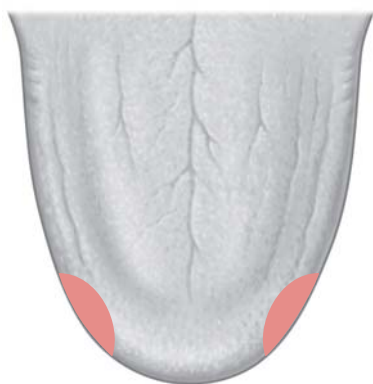
ском, так и в западном смысле. Если бока языка Красные, это может говорить как о вызванной страхом эмоциональной проблеме, так и о состоянии Жара в самом органе Печени.

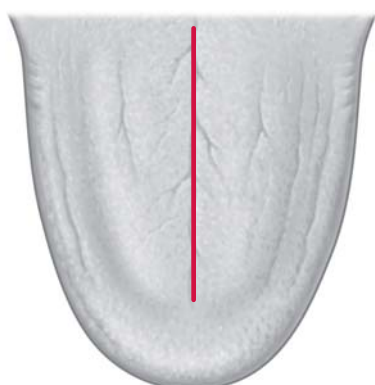Трещина Сердца

Трещина Сердца находится на срединной линии; она относительно узка и проходит от границы корня языка до самого края его кончика (слева на рис. 11.6 изображена трещина Сердца в сравнении с трещиной Желудка). См. ил. 11.2.

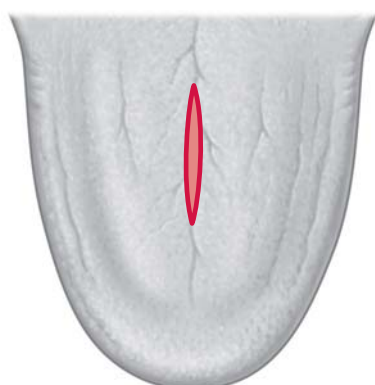Если трещина Сердца неглубокая, а цвет языка нормальный, это попросту говорит о конституциональной склонности к паттернам Сердца и к эмоциональным проблемам, но не имеет специального клинического значения. При этом у обладающего такой трещиной человека любой испытываемый эмоциональный стресс будет вызывать более глубокие последствия, чем у человека, лишенного трещины Сердца. По мнению доктора Шэнь, неглубокая трещина Сердца на языке нормального цвета также может свидетельствовать о наличии сердечного заболевания у родителей или даже бабушек и дедушек человека.

Клиническое значение трещины Сердца зависит от ее глубины и от цвета языка. В сочетании с изменением цвета языка и с красным кончиком трещина Сердца указывает на реальные психоэмоциональные проблемы. Глубокая трещина Сердца указывает на вероятность того, что человек страдает от паттерна Сердца, связанного с эмоциональным стрессом, в особенности если кончик языка при этом тоже Красный; чем глубже трещина, тем тяжелее эмоциональная проблема.

**Рисунок 11.5.** Области грудной клетки/груди



Трещина Сердца



Трещина Желудка

Рисунок 11.6. Сравнение трещины Сердца и трещины Желудка

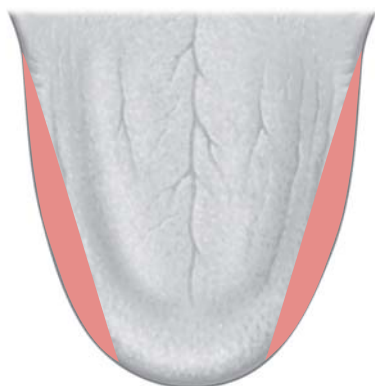
Проявления различных ситуаций эмоционального стресса на языке можно описать в порядке возрастания их тяжести следующим образом:

- неглубокая трещина Сердца, нормальный цвет языка;
- отсутствие трещины Сердца, Красный кончик;
- глубокая трещина Сердца, нормальный цвет языка;
- неглубокая трещина Сердца, Красный кончик;
- глубокая трещина Сердца, Красный кончик;
- глубокая трещина Сердца, Красный кончик с красными точками;
- глубокая трещина Сердца, Красный язык с еще более красным кончиком и красными точками;
- глубокая трещина Сердца, Красный язык с еще более красным распухшим кончиком и красными точками.

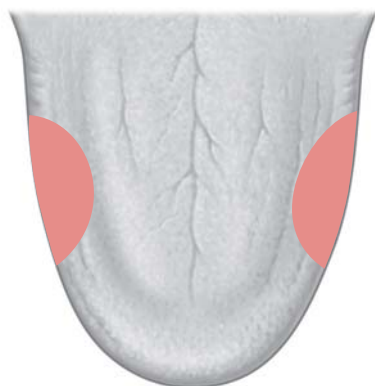Лично я считаю трещину Сердца очень надежным признаком склонности к эмоциональному стрессу (как указано выше) либо наличия тяжелого актуального эмоционального стресса.

Бока языка

Бока языка отражают состояние Печени. Касательно боков языка следует ясно различать области, отражающие состояние Печени, и области, отражающие состояние Селезенки (рис. 11.7). Области, идущие по краю языка от края его корня к краю кончика, отражают состояние Печени; расположенные в средней части языка области, распространяющиеся глубже к его центру, отражают состояние Селезенки и Желудка.



Области Печени



Области Желудка / Селезенки

Рисунок 11.7. Сравнение областей Печени и Желудка / Селезенки

Гнев очень часто проявляется покраснением боков языка, что говорит о серьезном застое Ци Печени, подъеме Ян Печени либо Огне Печени (ил. 11.3). Если оба бока и кончик языка красные, это, как правило, говорит о тяжелых связанных с гневом и фрустрацией эмоциональных проблемах, воздействующих на Печень и Сердце (ил. 11.4).

Пожалуйста, помните, что у женщин Фиолетовые бока языка (в области Печени) могут свидетельствовать о застое Крови в Матке.

Форма языка

Существует еще несколько проявляющихся в форме языка признаков психоэмоциональных проблем. Например, такие тяжелые психоэмоциональные проблемы, как биполярное расстройство и психоз, могут проявляться в сильных изменениях формы языка, как, например, изображенное на рисунке 11.8 и иллюстрации 11.5. Здесь оно проявляется в сильном распухании передней трети языка.

Если такая форма языка встречается у не имеющих видимых психических проблем людей, она свидетельствует об их склонности к развитию подобных заболеваний в случае неожиданного нарушения внутреннего равновесия, например, из-за шока или травматических родов. Эти люди почти всегда грустны; даже если они и испытывают счастье, это длится лишь несколько минут. В сочетании с очень тусклыми глазами такой язык служит очень плохим знаком, говорящим о возможности тяжелого психического заболевания.

Другой свидетельствующий о склонности к тяжелым психическим проблемам признак – чрезвычайно Распухший, почти округлый язык (рис. 11.9).

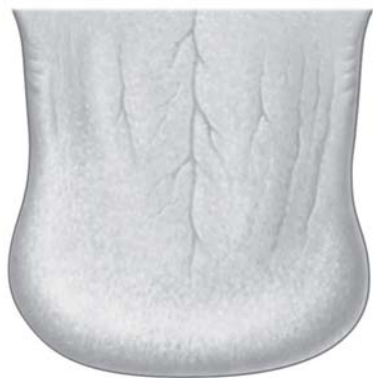

Рисунок 11.8. Распухание языка, указывающее на склонность к психическим заболеваниям

Комбинированная трещина Желудка и Сердца

Еще одним проявляющимся на языке признаком психоэмоциональных проблем является комбинированная трещина Желудка и Сердца. Как показано на рисунке 11.6, трещина Сердца узкая и тянется по всей длине языка, а трещина Желудка широкая и сосредоточена в средней части языка (ил. 11.6).

Комбинированная трещина Желудка и Сердца тянется по всей длине языка и расширяется в средней его части (рис. 11.10). Такая трещина обычно указывает на тяжелый эмоциональный стресс, который может происходить от грусти, скорби, беспоконья, чувства вины или стыда.

Если внутри такой трещины находится липкий, кисточковидный желтый налет, это свидетельствует о наличии Флегмы, омрачающей Разум. Если при этом сам язык Красный, это указывает на наличие Флегмы и Огня, закупоривающих Желудок и Сердце и затуманивающих Разум. Такое часто наблюдается при биполярном расстройстве (ил. 11.7).

КРАТКОЕ СОДЕРЖАНИЕ

Язык и эмоции

Красный кончик

- Красный кончик языка: эмоциональный стресс, вызывающий Жар.

Трещина Сердца

- Трещина Сердца находится на срединной линии; она относительно узкая и тянется от границы корня языка до края его кончика.

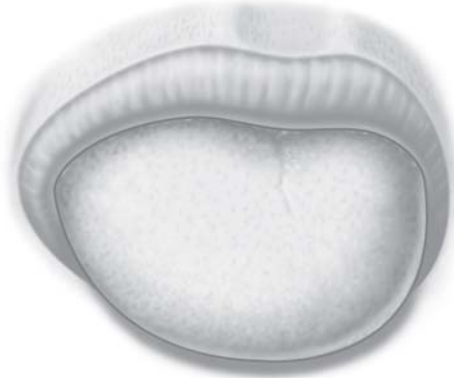


Рисунок 11.9. Чрезмерное распухание языка, говорящее о склонности к психическим заболеваниям

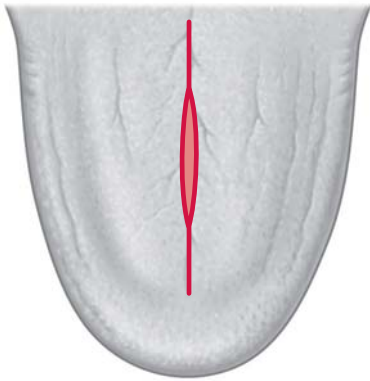


Рисунок 11.10. Комбинированная трещина Желудка и Сердца

- Узкая трещина Сердца и нормальный цвет языка: конституциональная склонность к паттернам Сердца и эмоциональным проблемам.
- Трещина Сердца при измененном цвете языка и красном кончике: актуальные психоэмоциональные проблемы.
- Чем глубже трещина, тем тяжелее эмоциональная проблема.

Бока языка

- Бока языка отражают состояние Печени.
- Гнев часто проявляется в покраснении боков языка, что говорит о тяжелом застое Ци Печени, подъеме Ян Печени или Огне Печени.
- Обе стороны и кончик языка красные: тяжелые эмоциональные проблемы из-за гнева и фрустрации, воздействующие на Печень и Сердце одновременно.

Форма языка

- Сильно измененная форма языка с большим распуханием в передней трети языка: склонность к психическим проблемам.
- Чрезвычайно, почти до округлости распухший язык: склонность к психическим проблемам, закупорка Разума.

Комбинированная трещина Желудка и Сердца

- Комбинированная трещина Желудка и Сердца: тяжелый эмоциональный стресс, который может быть вызван грустью, скорбью, чувством вины или стыда.
- Комбинированная трещина Желудка и Сердца с липким, грубым, кисточковидным желтым налетом внутри трещины: Флегма, омрачающая Разум.
- Комбинированная трещина Желудка и Сердца с липким, грубым, кисточковидным желтым налетом внутри трещины, красный язык: Флегма и Огонь, закупоривающие Желудок и Сердце и затуманивающие Разум; биполярное расстройство.

ПРИМЕЧАНИЯ

1. Yi Men Fa Yu [Principles of Medical Practice], цит. по Wang Ke Qin 1988 Zhong Yi Shen Zhu Xue Shuo 中医神主学说 [Theory of the Mind in Chinese Medicine]. Ancient Chinese Medical Texts Publishing House, Beijing, p. 56.
2. Shi Pa Nan 1861 Yi Yuan [Origin of Medicine], цит. по Theory of the Mind in Chinese Medicine, p. 55.
3. 1979 Huang Di Nei Jing Su Wen 黄帝内经素问 [The Yellow Emperor's Classic of Internal Medicine – Simple Questions: Канон Желтого Императора о Внутреннем – Простые вопросы]. People's Health Publishing House, Beijing, p. 99. Впервые опубликован ок. 100 до н.э.
4. Chen Shi Duo 1687 Shi Shi Mi Lu [Secret Records of the Stone Room], цит. по Theory of the Mind in Chinese Medicine, p. 56.
5. 1981 Ling Shu Jing 灵枢经 [Spiritual Axis: Ось Духа]. People's Health Publishing House, Beijing, pp. 151–152. Впервые опубликован ок. 100 до н.э.
6. Ibid., pp. 151–152.
7. Shi Pa Nan 1861 Yi Yuan [Origin of Medicine], цит. по Guo Zhen Qiu 1985 Zhong Yi Zhen Duan Xue 中医诊断学 [Diagnosis in Chinese Medicine]. Hunan Science Publishing House, Changsha, p. 33.
8. Zhou Xue Hai 1894 Xing Se Wai Zhen Jian Mo [A Simple Guide to Diagnosis from Body and Color], цит. по Diagnosis in Chinese Medicine, p. 33.